

## COMPLICATIONS ET MALNUTRITION 35 ANS APRES UN BYPASS JEJUNO-ILEAL

Dr. med. Manoëlle Godio  
Nutrition Clinique  
Centre Hospitalier du Valais Romand CHVR  
Av. de Grand Champsec 80  
1950 SION  
Manoelle.Godio@hopitalvs.ch

## 2. RESUME

Le cas rapporté ici est celui d'un patient ayant subi une chirurgie de l'obésité au début des années '80 qui a dû être hospitalisé plusieurs mois de fin 2017 jusqu'au printemps 2018. Il souffre de défaillances organiques multiples et de malnutrition sévère.

L'ensemble du tableau clinique peut aisément être attribué aux conséquences du bypass jéjuno-iléal. Cette technique chirurgicale, maintenant obsolète, est brièvement décrite ainsi que la pathophysiologie du cortège de complications associées, les options de prise en charge nutritionnelle et les réversions chirurgicales.

## 3. MOTS CLES

Bypass jéjuno-iléal, néphropathie à oxalate, cirrhose hépatique, malnutrition, réversion chirurgie bariatrique.

## 4. ANAMNESE ET RESULTATS

Il s'agit d'un patient de 70 ans, dont on retrouve de multiples dossiers dans le système informatisé de notre institution (depuis le début des années 2000).

L'analyse de ces documents révèle que le patient a été hospitalisé au moins 5 fois pour une problématique de lithiases urinaires à oxalate de calcium entre 2007 et 2014 avec l'apparition progressive d'une insuffisance rénale chronique.

On relève également de multiples consultations neurologiques ambulatoires (2007, 2013, 2016) qui concluent à la présence d'une neuropathie sensitivo-motrice distale des membres inférieurs dont l'étiologie carencielle est évoquée.

En 2016 apparaît la notion de cirrhose hépatique. Le diagnostic est confirmé par une biopsie du foie en septembre 2017 : elle complète un bilan étiologique biologique exhaustif qui demeure peu contributif, et l'histologie indique plutôt une origine métabolique sans pour autant qu'il ne s'agisse d'un tableau de NASH. Une hypertension portale est mesurée avec un gradient porto-cave à 29 mmHg. Une gastroscopie montre des varices oesophagiennes de stade II.

Dans la majorité des rapports médicaux concernant le patient figure un antécédent de « bypass gastrique » remontant au début des années '80 : bien que cette technique chirurgicale soit connue depuis les années '60, elle ne faisait certainement pas partie de l'arsenal thérapeutique habituel de l'époque. Certaines lettres de sortie parmi les plus anciennes font état cependant d'un bypass jéjuno-iléal, ce qui doit bien correspondre à la réalité (anatomie gastrique conservée à l'endoscopie, manifestations cliniques associées, données anamnestiques) même si nous ne disposons pas d'une documentation médicale.

Le patient, actuellement ingénieur en aéronautique à la retraite, a pratiqué intensément l'athlétisme dans l'adolescence. Cette activité sportive a dû être interrompue à cause d'un rhumatisme articulaire avant l'âge de 20 ans. La prise pondérale a débuté à

l'adolescence avec une progression jusqu'à atteindre 132 kg au début des années '80 pour 1,86 m soit un BMI de 38 kg/m<sup>2</sup>. Son frère jumeau (nous ne savons pas si homo- ou hétérozygote) n'aurait lui jamais présenté de problème de poids.

Après avoir essayé de multiples régimes qui ont surtout conduit à un effet yoyo sur le poids, le patient a entendu parlé de chirurgie bariatrique dans les médias. Intéressé, il prend contact avec le service de chirurgie d'un hôpital universitaire qui accède à sa demande d'intervention, en-dehors d'un itinéraire clinique standardisé. Par la suite aucun suivi nutritionnel n'a été instauré à ses dires.

Le comportement alimentaire habituel à domicile a été investigué de manière progressive à posteriori : on observe une consommation très importante de boissons sucrées et de lait, environ 4 suppléments nutritifs oraux quotidiens sont ingérés avec un seul repas constitué principalement de féculent et viande. Il existe une notion d'administration de vitamine B12 4x/an ainsi que d'une complémentation martiale orale.

## 5. DEPISTAGES SUPPLEMENTAIRES

Le patient est hospitalisé fin 2017 au terme de plusieurs mois de dégradation de l'état général avec perte pondérale (une quinzaine de kilos sur le dernier semestre), une faiblesse majeure qui l'empêche de marcher.

A l'arrivée à l'hôpital, l'attention médicale sera tout d'abord retenue par une aggravation de l'insuffisance rénale (créatinine 370  $\mu\text{mol/l}$  (N <106 )) avec la mise en évidence d'une obstruction urétérale partielle qui justifie la mise en place d'une sonde urétérale gauche le 21 décembre.

Suite à l'intervention, le patient est transféré en médecine intensive pour un tableau d'acidose métabolique mixte (pH 7,13 (N 7,37-7,45), pCO<sub>2</sub> 3,3 kPa (N 4,7-6,1), BE -19,3 mmol/l (N -2 à 3), Chlore 120 mmol/l (N 96-107)) que nous attribuons d'une part à l'insuffisance rénale ainsi qu'à l'hyperchlorémie sans composante lactique. Il n'existe pas d'argument pour une complication septique. L'acidose est corrigée par l'administration de bicarbonate de sodium, les critères pour la mise en place d'une épuration extrarénale ne sont pas réunis.

L'évolution est caractérisée par un parcours hospitalier d'une longueur inhabituelle avec de nombreux transferts inter-service (cf tableau 1) qui permettent certes la prise en charge de problématiques spécifiques avec un angle de vision particulier, mais au prix d'une perte tant de la vision globale du patient et de ses pathologies que des informations qui sont diluées ou déformées à chaque changement de service.

PARCOURS HOSPITALIER																															
Décembre 2017	1	2	3	4	5	6	7	8	9	10	11	12	13	14	15	16	17	18	19	20	21	22	23	24	25	26	27	28	29	30	31
Janvier 2018	1	2	3	4	5	6	7	8	9	10	11	12	13	14	15	16	17	18	19	20	21	22	23	24	25	26	27	28	29	30	31
Février 2018	1	2	3	4	5	6	7	8	9	10	11	12	13	14	15	16	17	18	19	20	21	22	23	24	25	26	27	28			
Mars 2018	1	2	3	4	5	6	7	8	9	10	11	12	13	14	15	16	17	18	19	20	21	22	23	24	25	26	27	28	29	30	31

Soins Intensifs	■
Médecine interne	■
Urologie	■
Chirurgie générale	■
Réhabilitation gériatrique	■

Tableau 1 : Parcours hospitalier dans les différents services

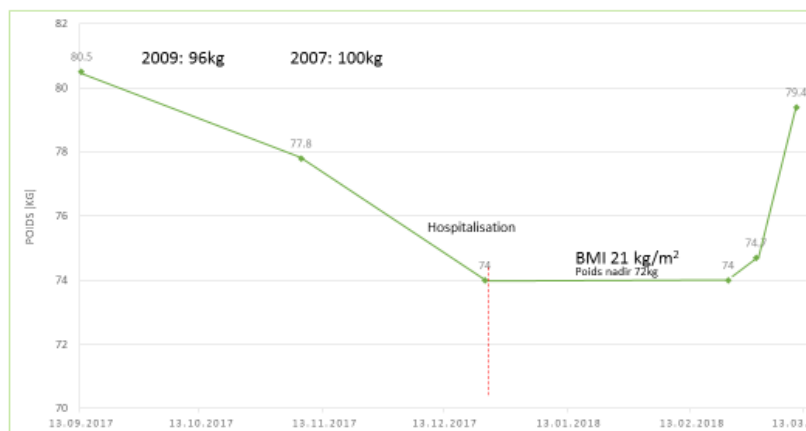
Le patient est donc transféré en médecine interne. La fonction rénale s'améliore avec une créatinine autour de 250 mcml/l (valeur habituelle 180), les troubles électrolytiques sont corrigés, la fonction hépatique se maintient.

Dix jours plus tard il est pris en charge par l'équipe chirurgicale : en effet le 30 décembre un abcès para-rectal est drainé (antibiothérapie systémique) et dès le 4 janvier 2018 la suite de traitement est réalisée dans le service de chirurgie. Des soins de plaie locaux sont prodigués avec une lente amélioration.

De là, le patient repart pour le service d'urologie localisé sur un autre site géographique de l'institution. Le 12 janvier le patient subit une lithotripsie urétérale gauche avec un nouveau sondage urétéral JJ, puis le 18 du même mois, une nouvelle extraction de fragments lithiasiques sera effectuée dans l'uretère gauche avec cette fois un sondage SJ ainsi qu'une circoncision en passant. Une couverture antibiotique est administrée pour la totalité de la durée du séjour urologique.

Le service d'urologie organise ensuite un transfert en milieu universitaire pour une évaluation nutritionnelle qui conclut à la nécessité d'une renutrition : une hospitalisation sur place est refusée pour des raisons assécurologiques et le patient revient le 20 janvier dans le service de médecine interne de notre institution.

Le tableau 2 résume l'évolution pondérale durant l'hospitalisation et les mois qui l'ont précédée.



10.01.2018: Malnutrition protéino-énergétique sévère (NRS = 5, perte pondérale 10%)

Tableau 2 : Evolution pondérale

## 6. DIAGNOSTIC

Défaillances organiques associées et malnutrition sévère sur malabsorption décompensée 3 décennies après un bypass jéjunilo-iléal pour obésité.

## 7. THERAPIE

Dans sa phase initiale, la prise en charge nutritionnelle consiste en l'introduction progressive d'une nutrition parentérale totale avec une administration d'une haute dose de thiamine ainsi qu'un suivi serré des électrolytes et leur substitution adéquate afin d'éviter un syndrome de renutrition inappropriée.

Comme il n'est pas envisageable pour des raisons surtout logistiques d'envisager un support nutritionnel parentéral au long cours (peu d'entourage, domicile dans une zone reculée accessible uniquement avec un véhicule tout terrain jusqu'au bâtiment proprement dit) nous tentons de poursuivre le support nutritionnel par une nutrition entérale dans l'idée d'introduire un complément nocturne. Malheureusement l'augmentation des diarrhées sur malabsorption est telle que le patient refuse de poursuivre ce traitement.

Nous maintiendrons par conséquent les suppléments nutritifs oraux déjà utilisés par le patient à domicile depuis longtemps, tout comme un inhibiteur de la pompe à protons associé à du loperamid pour ralentir le transit et limiter la malabsorption.

Concernant les diarrhées, il convient de relever quelques éléments : tout d'abord comme mentionné ci-dessus, on peut essayer d'influencer le temps de transit intestinal avec des opiacés. Ensuite, il est possible de tenter une diminution de la stéatorrhée en administrant de la lipase (Creon®), bien que les sécrétions pancréatiques ne soient pas l'origine du problème. L'administration de Cholestyramine peut également parfois aider en chélatant les sels biliaires insuffisamment résorbés dans le segment iléal résiduel. Ces deux stratégies n'ont pas été déployées dans le cas présenté (la cholestyramine a été administrée quelques jours avec un possible bénéfice selon le cardex infirmier, mais le patient n'a pas accepté de poursuivre le traitement).

Par contre nous nous sommes heurtés à la problématique hépatique concomitante. L'état central du patient n'était pas toujours facile à évaluer car influencé par les opiacés nécessaires à l'antalgie, par la malnutrition et par une probable réaction dépressive au cours de l'hospitalisation. L'examen clinique ne s'avérait par conséquent pas forcément suffisamment sensible pour détecter une composante surajoutée d'encéphalopathie hépatique, d'où la décision (malgré une littérature réticente sur ce point) de doser l'ammonium, dont les valeurs étaient constamment élevées (60-140  $\mu\text{mol/l}$  ( $N < 35$ )). Ceci a incité certains médecins à introduire du lactulose sans considérer la présence de diarrhée (le lactulose, malgré son effet sur la flore et le milieu intestinal n'en reste pas moins un laxatif)... d'autres médecins ont décidé d'introduire des antibiotiques non résorbables, qui possiblement ont influencé l'état du patient non seulement par l'effet sur l'ammoniémie mais également en réduisant la pullulation

bactérienne dans l'anse borgne (responsable d'une augmentation des diarrhées et des ballonnements).

En lien avec l'état neurologique, nous avons alors par ailleurs également exclu une acidose D-lactique (une pathologie également favorisée par la prolifération bactérienne digestive qui se manifeste essentiellement par des troubles neurologiques).

Toujours en lien avec la stéatorrhée, le risque de carences en vitamines liposolubles est prononcé : les dosages réalisés durant l'hospitalisation étaient encore dans les normes, et à nouveau pour des raisons pragmatiques, une préparation multivitaminée orale au long cours a été maintenue.

La stéatorrhée constitue également la base de l'hyperoxalurie, elle-même responsable de la néphropathie à oxalate qui est fréquemment retrouvée dans ce type de pathologie digestive [1]. Normalement, l'oxalate est chélaté pas le calcium dans le colon, ce qui limite son absorption. Dans le tableau de la stéatorrhée, l'excès d'acides gras non résorbés qui s'accumulent dans le colon va également se lier au calcium présent dans le tube digestif, augmentant ainsi la fraction d'oxalate libre qui va entrer dans l'organisme avec les conséquences néfastes rénales connues (hyperoxalurie, lithiase, insuffisance rénale). L'administration de calcium par voie orale permettrait une meilleure chélation de l'oxalate avec ainsi une réduction de l'oxalurie. Nous avons donc prescrit une supplémentation calcique avec vitamine D. Les effets sur l'oxalurie (oxalate urinaire 940 mcmol/24h (N 80-420)) n'ont pas pu être recontrôlés durant l'hospitalisation. Lors de la consultation ambulatoire nutritionnelle universitaire, une chirurgie digestive de reconstruction anatomique a été évoquée sans que les modalités exactes du processus n'aient été définies.

SUPPORT NUTRITIONNEL AU COURS DE L'HOSPITALISATION																															
	1	2	3	4	5	6	7	8	9	10	11	12	13	14	15	16	17	18	19	20	21	22	23	24	25	26	27	28	29	30	31
Décembre 2017																															
SNO																															
Janvier 2018																															
SNO																															
ENTERALE																															
PARENTERALE																															
Février 2018																															
SNO																															
ENTERALE																															
PARENTERALE																															
Mars 2018																															
SNO																															
ENTERALE																															
PARENTERALE																															
Soins Intensifs																															
Médecine interne																															
Urologie																															
Chirurgie générale																															
Réhabilitation gériatrique																															

Tableau 3 : Support nutritionnel au cours de l'hospitalisation

## 8. EVOLUTION

Le patient a ensuite été transféré dans le service de gériatrie pour une réhabilitation polyvalente. Malheureusement, un problème majeur de transmission survient, aucune

lettre de sortie n'est délivrée par le service de médecine interne, les informations concernant la problématique nutritionnelle ne suivent pas. Le patient regagne néanmoins suffisamment d'autonomie pour un retour à domicile et des mesures de dernière minute permettent de ne pas perdre complètement le contact avec lui. Au domicile, le patient continuera de recevoir les suppléments nutritifs oraux qu'il prenait déjà auparavant, le traitement est revu avec le médecin traitant. Il s'avèrera par la suite que l'état mental durant l'hospitalisation était trop altéré pour permettre la compréhension de la problématique et des enjeux, le patient n'a aucun souvenir de la consultation nutritionnelle en universitaire.

Le patient est resté 6 mois à domicile suivi par la diététicienne du home care avec quelques consultations dans notre institution. Il mange un repas par jour, des suppléments nutritifs oraux, il boit beaucoup de soda.

De plus en plus dérangé par des douleurs proximales de la jambe droite, il est investigué et les examens mettent en évidence une infection à bas bruit de la prothèse de hanche avec descellement et par conséquent une prise en charge chirurgicale est prévue, après une renutrition parentérale pour laquelle nous venons d'organiser une hospitalisation.

Le poids a diminué depuis la dernière sortie de l'hôpital de 4-5 kg. La fonctionnalité musculo-squelettique est profondément altérée : les causes en sont multifactorielles (neuropathie, douleurs, dénutrition, déconditionnement...).

Par la suite, la discussion d'une reconstruction chirurgicale digestive devra être reprise, ou alors un support nutritionnel parentéral au long cours devra être rediscuté (même si dans les conditions de vie actuelles un tel projet semble bien peu réaliste).

## 9. DISCUSSION

Le bypass jéjuno-iléal est une technique de chirurgie bariatrique mise au point à la fin des années '50 par Payne et De Wind (Los Angeles) ; elle a été appliquée jusqu'au début des années '80. On retrouve passablement de littérature anglo-saxonne datant de cette époque.

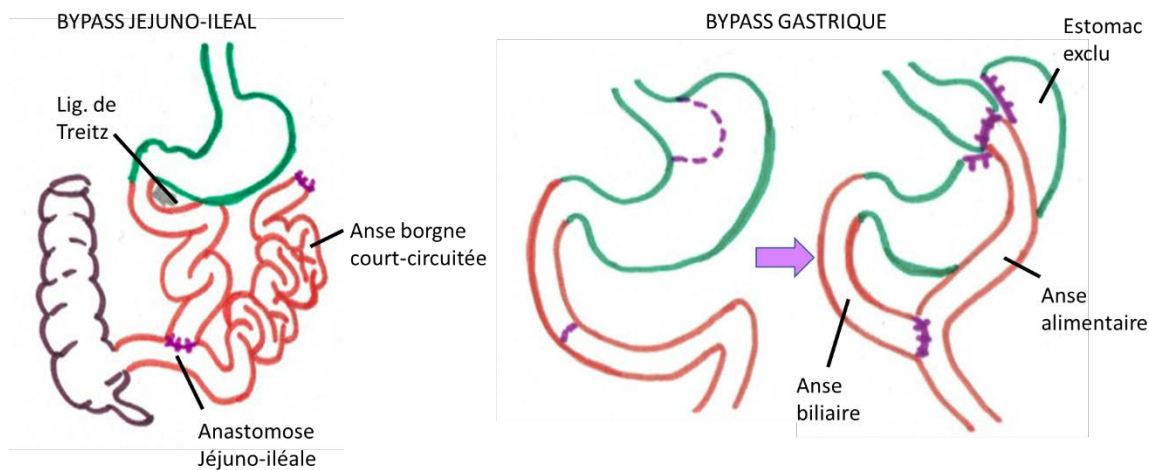


Figure 1. Montage bypass jéjuno-iléal versus bypass gastrique

L'intervention consiste à anastomoser le jéjunum à 30-35 cm du ligament de Treitz avec les derniers 10-15 cm de l'iléon, créant ainsi une immense anse borgne qui court-circuite environ 90% du grêle (Figure 1) [2]. Il s'agit donc d'une intervention à caractère malabsorptif sans composante restrictive. Cependant, la littérature de l'époque montre déjà que la malabsorption seule n'explique pas les pertes pondérales spectaculaires obtenues avec cette intervention, les hypothèses à la recherche d'une explication sont restées limitées, car les connaissances sur le tube digestif en tant qu'organe endocrinien n'ont été découvertes que plus tard.

Le bypass jéjuno-iléal a permis d'obtenir des diminutions de poids massives, parfois maintenues dans le temps, mais rattrapées par les complications engendrées par le montage. Par conséquent, au-delà de la problématique des années écoulées depuis l'abandon de la procédure, le nombre de patients avec un bypass jéjuno-iléal est très restreint du fait qu'un nombre important d'entre eux est décédé ou a subi une chirurgie de réversion ou transformation en une autre technique [3].

Cette intervention provoquait à court ou moyen terme un cortège de complications typiques que nous discutons ci-après (Tableau 4) [9].



<b>COMPLICATIONS DU BYPASS JEJUNO-ILEAL</b>
Hépatopathie, cirrhose
Néphropathie à oxalate (lithiase, insuffisance rénale)
Polyneuropathie carencielle
Ostéomalacie
Lithiase vésiculaire
Malnutrition (macro- et micronutriments)
Risque particulier de carences en vitamines liposolubles
Réactions immuno-médiées (arthrites, dermatites, vasculites, sérosites...)
Diarrhée invalidisante
Syndrome de pullulation bactérienne intestinale
Faiblesse, fatigue multifactorielle
Acidose D-lactique
Acidose hyperchlorémique

Tableau 4 : Complications après bypass jéjuno-iléal

Tout d'abord l'atteinte rénale, une néphropathie à l'oxalate dont la pathophysiologie est décrite sous le point 7.

Ensuite, atteinte neuropathique périphérique et fatigue sont très systématiquement décrites et attribuées aux carences en micronutriments. Les carences en vitamines liposolubles sont particulièrement favorisées par la stéatorrhée.

La formation de lithiase vésiculaire fait également partie des événements favorisés par le bypass jéjuno-iléal (mais ne lui est pas spécifique). L'interruption partielle de la circulation entéro-hépatique des sels biliaires ainsi que la modification de la composition de la bile au décours des changements du métabolisme lipidique en post-opératoire constituent les deux principales causes de cette pathologie.

Certains auteurs décrivent également des complications basées sur des phénomènes immunologiques favorisés par la pullulation bactérienne digestive (maladies à complexes immuns) avec la documentation d'atteinte arthritiques, vasculitiques, ou dermatitiques [4]. Des sérosites sont également répertoriées.

La malnutrition décompensée peut également apparaître et contraindre à une réopération [10], tout comme des troubles électrolytiques ou des pertes liquidiennes ingérables sur des diarrhées incoercibles.

Une ostéomalacie avec une hyperparathyroïdie secondaire était également décrite dans au moins 50% des cas [5].

On retrouve également dans les publications de l'époque des rapports de cas concernant des acidoses métaboliques sévères. Parfois la distinction ne semble pas établie entre les acidoses D-lactiques (mentionnées plus haut et relatives à la production bactérienne) et des acidoses hyperchlorémiques sévères. Dans d'autres documents les deux tableaux sont bien définis et séparés, et il s'avère que le bypass jéjuno-iléal est également à l'origine d'épisodes d'acidose métabolique hyperchlorémique sévère (en lien avec des pertes digestives de bicarbonate mais peut-être pas seulement) associée à des manifestations neurologiques telles que faiblesse, ataxie, vertiges et pertes de conscience transitoires. Bien qu'une amélioration transitoire puisse être obtenue avec l'administration de bicarbonates, seule une reconstruction

chirurgicale permet de résoudre le problème [6]. Notre cas a également présenté à plusieurs reprises une acidose métabolique hyperchlorémique qui n'a répondu que partiellement aux bicarbonates, mais dans notre situation il est plus difficile d'exclure une composante rénale étant donné la sévérité de l'insuffisance rénale.

Mais la complication probablement potentiellement la plus sévère concerne l'atteinte hépatique qui peut déboucher sur une cirrhose ou une insuffisance hépatique aiguë létale [7]. La pathophysiologie de ce tableau doit vraisemblablement être envisagée sous un angle multifactoriel, et tous ses détails ne sont pas éclaircis : en effet, la technique chirurgicale a été finalement abandonnée avant que toutes ses implications hépatiques ne soient complètement expliquées.

Le patient obèse souffre dans une vaste proportion des cas de stéatose hépatique. On remarquera que la corrélation entre l'histologie et les paramètres biologiques n'est pas bonne. Des tests hépatiques normaux au laboratoire n'excluent pas une stéatose, ni même une fibrose ou une cirrhose et ce dans un contexte plus général que le tableau clinique décrit ici.

Après le bypass jéjuno-iléal, durant la perte pondérale aiguë, le degré de stéatose est encore amplifié avec une accumulation lipidique hépatocytaire qui peut se multiplier par 3. Chez certains patients le phénomène diminue progressivement une fois que le poids se stabilise, tandis que chez d'autres apparaissent hépatite et fibrose voire cirrhose, le tout dans des délais variables. Les observations n'ont pas permis de déterminer les facteurs qui distinguent les patients avec stéatose transitoire des patients avec des atteintes hépatiques sévères.

Il est postulé que la mobilisation massive de triglycérides des tissus adipeux périphériques pendant la phase hautement catabolique constitue une part de l'explication de cette déposition lipidique hépatique, mais d'autres mécanismes pathophysiologiques interviennent certainement, et ce d'autant plus qu'une réversion de la chirurgie permet potentiellement de restaurer la fonction hépatique (sauf dans des situations trop avancées).

L'hypothèse d'une toxicité hépatique par endotoxines bactériennes produites dans l'anse borgne est décrite dans la littérature, avec parfois des améliorations de la fonction hépatique après administration d'antibiotiques, en particulier du métronidazole. D'autres auteurs ont constaté que les patients opérés de bypass jéjuno-iléal présentent un état de malnutrition protéino-calorique avec un profil sanguin de carence en acides aminés comparable à celui retrouvé dans le Kwashiorkor, maladie dans laquelle la stéatose hépatique est fréquemment décrite. Il en a été déduit que des carences en acides aminés pouvaient être en partie à l'origine de la défaillance hépatique. On retrouve la description de protocoles de prise en charge d'hépatopathie stéatosique chez les patients opérés de bypass jéjuno-iléal où le patient reçoit 2 litres quotidiens iv d'une solution à 4% d'acides aminés avec des électrolytes et des vitamines pendant 14 à 21 jours en association avec un jeûne strict, avec un succès au moins partiel. Cette stratégie ne répond toutefois plus aux concepts actuels.

Finalement l'interruption de la circulation entéro-hépatique des sels biliaires et les modifications métaboliques induisent une augmentation compensatoire de la production de bile avec des modifications de la composition qui interviendraient aussi dans la toxicité hépatique.

Dans le cas présenté ici, nous relèverons que notre patient présente pratiquement le cortège complet des complications du bypass jéjuno-iléal : néphropathie à oxalate, neuropathie périphérique, cirrhose, malnutrition décompensée, acidose métabolique. Le bilan osseux par densitométrie n'a pas été réalisé, la parathormone s'élevait à 13.4 pmol/l (N 1,3-6,8)

Comme mentionné, les survivants avec un tel montage digestif sont rares et clairement la littérature n'indique pas la stratégie à suivre à presque quarante ans de l'intervention initiale. Faut-il soutenir l'insuffisance digestive avec une nutrition parentérale en veillant à ne pas aggraver ultérieurement le rein et le foie ? Faut-il s'engager dans une chirurgie de reconstruction en sachant que déjà quelques années après l'opération, les patients repris en salle montre des adaptations digestives (hypertrophie massive du segment grêle alimentaire, dilatation colique, atrophie de l'anse borgne) qui modifient complètement les options techniques (par exemple il est difficile d'envisager un rétablissement de continuité entre un segment jéjunal hypertrophié et un autre complètement atrophié) [8]. Existe-t-il encore un potentiel de réversibilité pour l'insuffisance rénale et l'atteinte hépatique ? S'agit-il seulement de contrôler l'insuffisance digestive, ou au contraire les pathologies associées risquent-elles seulement d'augmenter le risque péri-opératoire de manière inconsidérée chez un patient qui rappelle le a entretemps plus de 70 ans ? La littérature ne livre pas de réponse, et la prise en charge de ce patient sera rediscutée une fois la problématique infectieuse de la prothèse de hanche résolue.

Au quotidien, en hospitalier, la prise en charge de tels patients constitue un réel défi à de multiples titres :

Pour commencer, il règne malheureusement encore dans le monde soignant une méconnaissance importante des pathologies associées à la chirurgie bariatrique «actuelle» (bypass gastrique dans notre région), sans parler donc du tableau rare décrit ici.

Concrètement, cela signifie par exemple à réfléchir à l'absorption de chaque molécule avant de prescrire un médicament : sera-t-il résorbé ? suffisamment ? Ou comme décrit plus haut : faut-il prescrire des laxatifs pour une encéphalopathie hépatique sur une malabsorption ? Faut-il préférer des antibiotiques en imaginant une contribution majeure de la pullulation bactérienne dans l'anse borgne ?

Pour l'instant, la médecine ne dispose d'aucune réponse autre qu'empirique à ces questions.

De plus, dans notre institution, l'équipe de nutrition clinique ne gère pas directement les patients hospitalisés et travaille comme consultant ; cela signifie qu'elle ne porte pas la responsabilité de la prise en charge du patient, mais elle n'opère que par proposition diagnostique ou thérapeutique que le médecin en charge exécutera ou non. Dans le cas présent, les perpétuels transferts du patient d'un service à l'autre a encore ajouté un degré de complexité à la situation.

## 10. CONCLUSION

L'insuffisance digestive au décours d'une chirurgie bariatrique peut s'avérer très grave et compromettre le devenir du patient si une prise en charge relativement complexe n'est pas mise en place. Le cas décrit ici se caractérise par sa rareté mais aussi par le cortège de complications avec défaillances organiques multiples typiques du bypass jéjuno-iléal. Il en résulte un tableau plus compliqué à gérer que dans une insuffisance intestinale isolée.

Ce cas illustre donc les effets délétères massifs sur le long terme d'une technique chirurgicale qui n'est certes plus utilisée, mais qui interroge sur le futur.

Car si la chirurgie bariatrique «moderne» (bypass gastrique, gastrectomie longitudinale en manchon) a fait ses preuves à moyen terme en tout cas dans le contrôle de l'obésité et de ses implications métaboliques, les conséquences à long terme après plusieurs décennies sur une population vieillissante qui devient polymorbide restent beaucoup plus floues.

Et de surcroît, la médecine actuelle n'est pas en mesure de nous guider sur la manière adéquate de soigner ces patients par manque de connaissances établies.

## 11. EFFETS D'APPRENTISSAGE

-La prise en charge de ce cas a été l'occasion de découvrir une pathologie complexe et rare pour la gestion de laquelle il a fallu rapidement acquérir les connaissances nécessaires.

-Cette histoire clinique illustre combien il est déterminant de ne pas banaliser la chirurgie bariatrique, combien il est indispensable que ces patients soient informés de leur problématique avec un suivi au long cours. Car s'ils sont guéris de l'obésité, c'est au prix d'une insuffisance digestive, quelle que soit la technique chirurgicale employée.

-Les connaissances médicales sur la prise en charge des « pathologies conventionnelles » chez des patients avec antécédent de chirurgie bariatrique sont extrêmement limitées et devront être étudiées étant donné que la proportion de patients porteurs de montages digestifs restrictifs ou malabsorbants va significativement augmenter dans les prochaines décennies.

-La documentation médicale laisse souvent à désirer et doit être remise en question (dans la plupart des documents notre patient aurait subi un bypass gastrique...)

## 12. REFERENCES

1. Earnest DL. Perspectives on incidence, etiology, and treatment of enteric hyperoxaluria. *Am J Clin Nutr* 1977; 30:72-75
2. Sherman CD, Faloon WW, Flood MS. Revision operations after bowel bypass for obesity. *Am J Clin Nutr* 1977; 30: 98-102
3. Elder KA, Wolfe BM. Bariatric Surgery. A Review of Procedures and Outcomes. *Gastroenterology* 2007; 132: 2253–2271
4. Stein HB, Schlappner OLA, Boyko W, Gourlay RH, Reeve CE. The intestinal bypass arthritis-dermatitis syndrome. *Arthritis and Rheumatism* 1981; 24: 684-690
5. Baddeley RM. An Epilogue to Jejunoileal Bypass. *World J Surg* 1985; 9: 842-849
6. Fuller TJ, Garg LC, Harty RF, Cerd JJ, O'Leary JP. Severe hyperchloremic acidosis complicating jejunoileal bypass. *Surgery, Gynecology & Obstetrics* 1978; 146: 567-571

7. Holzbach RT. Hepatic effects of jejunoileal bypass for morbid obesity. *Am J Clin Nutr* 1977; 30: 43-52
8. Chousleb E, Patel S, Szomstein S, Rosenthal P: Reasons and Operative Outcomes After Reversal of Gastric Bypass and Jejunoileal Bypass. *Obes Surg* 2012; 22:1611–1616
9. Singh D, Laya AS, Clarkston WK, Allen MJ. Jejunoileal bypass: A surgery of the past and a review of its complications. *World J Gastroenterol* 2009; 15: 2277-2279
10. Justice A, Keilani Z, Tribble J. A unique case report of jejunoileal bypass reversal with review of the literature. *Int J Surg Case Rep* 2018; 50: 88–91